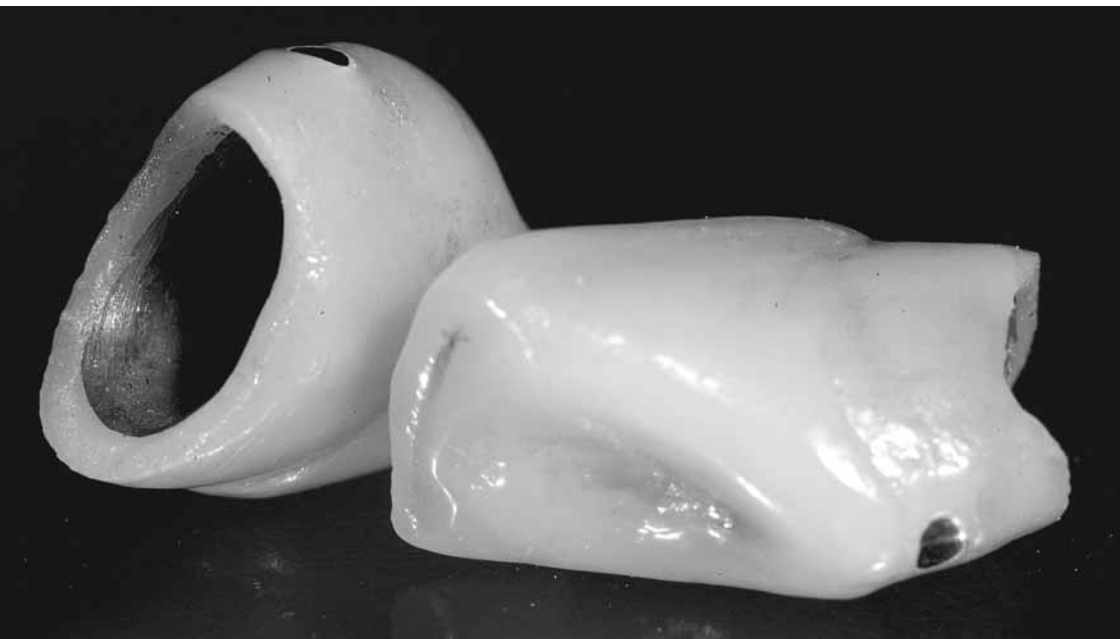



### C.P.M. Metallo Ceramica Pressofusa Caso clinico

Davide Dainese, Massimiliano Zaccaria

Nonostante le nuove tecniche di fresaggio abbiano creato ottime aspettative future per ciò che riguarda la creazione della struttura di sostegno, ad oggi la metallo-ceramica rimane la soluzione più collaudata e sicura in protesi fissa. Inoltre, la chiusura marginale mediante la tecnica della fusione a cera persa, rimane la più precisa e soprattutto la più versatile in tutte le condizioni cliniche. Però il tallone d'Achille della metallo-ceramica è sempre stato nella zona cervicale dove la presenza del metallo a livello della chiusura, in associazione ad una forte traslucenza della gengiva marginale vestibolare, crea un alone grigiastro: l'effetto ombrello coniato da Magne e Belsler<sup>9</sup>. Per ovviare a questo problema si è assistito ad uno sviluppo di nuovi materiali da rivestimento per le strutture metalliche e le nuove ceramiche permettono, oggi, di realizzare delle chiusure in ceramica collar less assolutamente soddisfacenti dal punto di vista estetico e di resistenza. Questo nuovo disegno strutturale consente di mantenere il piano di spalla iuxtamarginale o al massimo leggermente intrasulculare. In questa prospettiva una nuova direzione di ricerca è quella di aumentare la precisione marginale e facilitare la lavorazione delle chiusure in ceramica. Per questo è stato sviluppato il sistema del-

*Per ottenere un risultato riabilitativo consono è necessario programmare il piano di trattamento e verificare clinicamente quanto progettato in laboratorio. Clinico ed odontotecnico, uniscono quindi le loro capacità e conoscenze per ottenere il pieno successo protesico. Nei casi in cui il paziente necessita di chirurgia parodontale, gli accorgimenti da effettuare, per mascherare i difetti dovuti alla eccessiva dimensione dei denti, divengono necessari. Le chiusure in ceramica sono una condizione assoluta nel caso di preparazioni "iuxta-marginali". L'articolo illustrato evidenzia come, con la tecnica descritta, sia possibile ottenere, con-*

#### Introduzione

## PRESSOCERAMICA

la C.P.M. (Ceramica Pressata su Metallo): le prospettive sono quelle di unire la predicibilità costante tipica della fusione a cera persa anche con la ceramica con la precisione marginale ed occlusale superiore rispetto alla tecnica tradizionale per addizione.

**Caso clinico** Sesso: Maschile.  
Età: 70 anni.

### Anamnesi patologica recente

*temporaneamente, i vantaggi estetici e biologici della chiusura circolare in ceramica uniti alle doti di stabilità e resistenza propri della ceramica pressata su metallo.*

**Parole chiave:** Progettazione estetico funzionale; Ceramica pressata su metallo (C.P.M.).

Il paziente lamenta dolore spontaneo e durante la normale funzione sull'11; è presente gengivite marginale diffusa ed una modesta tumefazione vestibolare con fistola produttiva. È stata eseguita una radiografia di controllo ed un sondaggio parodontale: era presente un difetto osseo angolare mesiale con un sondaggio di circa 12 mm. Si è deciso pertanto di trattare il problema come un ascesso parodontale: eseguita l'anestesia locale si è proceduto con ablazione tartaro, levigatura radicolare e curettaggio gengivale. È stata posizionata la diga di gomma ed il dente è stato solidarizzato mesialmente con il 21 e distalmente con il 12 mediante resina composita. Mediante la manovra bimanuale di Dawson è stata verificata la relazione centrica, sono state quindi eliminate in tutte le interferenze statiche e dinamiche a carico dell'11. È stato applicato un impacco parodontale ed è stata somministrata terapia antinfiammatoria ed antibiotica per sei giorni. Il paziente è stato istruito ad eseguire sciacqui con clorexidina tre volte al dì.

Dopo una settimana il paziente è presentato in studio per la rimozione dell'impacco ed il controllo della situazione: è nettamente migliorato l'aspetto parodontale, ma il dolore spontaneo e la fistola sono ancora presenti. Si è ritenuto pertanto che fosse in atto una compromissione endo-parodontale, per cui si è provveduto al trattamento endodontico dell'11, prolungando di altri tre giorni la terapia antibiotica e antinfiammatoria. Al decimo giorno si è potuto apprezzare la completa remissione della sintomatologia e la scomparsa della fistola. Considerata risolta l'emergenza si è proceduto all'esecuzione della prima visita completa consistente nell'acquisizione dei seguenti record:

- anamnesi odontoiatrica patologica remota;
- esame clinico;
- esame parodontale;
- esame radiografico;
- esame fotografico;
- esame occlusale con modelli montati in articolatore sia in occlusione abituale che in relazione centrica.

### Anamnesi odontoiatrica patologica remota

Il paziente porta delle protesi fisse alle due arcate. La protesi superiore consiste in un ponte in oro-resina da 24 a 26 che è in situ dal 1980; mancano 17, 18, 25, 27 e 28. La protesi inferiore consiste in un ponte in oro ceramica da 37 a 46 che è in situ dal 2001; mancano 36, 38, 45, 46, 47 e 48. All'arcata superiore sono presenti da oltre 20 anni otturazioni in amalgama d'argento su 14, 15, 16 e da circa 5 anni otturazioni in resina composita su 11, 12, 21 e 22. Le otturazioni sono tutte infiltrate con presenza di carie secondaria.

## PRESSOCERAMICA

### Esame extraorale:

- nessuna alterazione della simmetria facciale;
- nessuna alterazione del profilo labiale e della dimensione verticale.

### Esame delle mucose:

- Modesta ipercheratosi nella mucosa delle guance in corrispondenza del piano occlusale, asintomatica.

### *Esame clinico*

- Parodontite lieve su tutti gli elementi pilastro dell'arcata inferiore (Tabb. 1, 2);
- parodontite media su: da 15 a 24;
- parodontite grave su: 12;
- parodontite grave complicata su: 11.

### *Esame parodontale*

- Otturazione infiltrate su 11, 12, 14, 15, 16, 21 e 22;
- presenza di terapie endodontiche con sigillatura del sistema canalare incongrua su 14 e 44;
- corone con evidenti segni di cattivo adattamento marginale e completa assenza dello spazio interprossimale per le manovre di igiene orale a carico di tutti gli elementi dell'arcata inferiore;
- segni di carie del pilastro su 26, 31 e 42;
- perdita di definizione della corticale ossea interprossimale da 15 a 23 e da 35 a 44;
- allargamento dello spazio parodontale su 11 con difetto angolare mesiale.

### *Esame radiografico*

- All'ispezione l'apertura della bocca è di circa 38 mm;
- completa assenza della guida incisale per il morso in testa frontale e le forti abrasioni degli incisivi superiori. Notevole incoordinamento durante i movimenti escursivi terminali;
- nessun rumore o dolore alle ATM durante i movimenti attivi o passivi e nessun segno di disfunzione articolare;
- buona collaborazione durante la ricerca della relazione centrica mediante manovra di Dawson;
- nessun segno di patologia dei nervi cranici;
- buona mobilità attiva e passiva del collo;
- bruxismo centrico diurno e notturno.
- Classificazione di Angle:
  - impossibile definire la Classe canina e la Classe molare in quanto i denti dell'arcata inferiore hanno una morfologia inadeguata in termini di diametri mesio-distali e di anatomia occlusale;
  - la linea mediana dentale superiore è spostata a destra di 1 mm.
- Overjet:
  - 1 mm su 13 23.
- Overbite:

### *Esame occlusale*

## PRESSOCERAMICA

Tabb. I, II.

	18	17	16	15	14	13	12	11	21	22	23	24	25	26	27	28
Tasche vestibolari mesiali			4	4	6											
Tasche vestibolari centrali			3	2	4											
Tasche vestibolari distali			5	5	5											
Tasche palatali mesiali			4	5	6											
Tasche palatali centrali			4	4	6											
Tasche palatali distali			5	4	6											
Triforcazione mesiali																
Triforcazione vestibolari																
Triforcazione distali																
Sanguinamento			1°													
Recessioni gengivali			6													
Quota gengiva aderente																
Mobilità																
Placca			Sì	Sì	Sì	Sì	Sì	Sì	Sì	Sì	Sì	Sì	Sì	Sì	Sì	Sì
Tartaro			Sì	Sì	Sì	Sì	Sì	Sì	Sì	Sì	Sì	Sì	Sì	Sì	Sì	Sì
Ascessi parodontali																
	48	47	46	45	44	43	42	41	31	32	33	34	35	36	37	38
Tasche vestibolari mesiali																
Tasche vestibolari centrali																
Tasche vestibolari distali																
Tasche linguali mesiali																
Tasche linguali centrali																
Tasche linguali distali																
Biforcazione vestibolare																
Biforcazione linguale																
Sanguinamento																
Recessioni gengivali																
Quota gengiva aderente																
Mobilità																
Placca			Sì	Sì	Sì	Sì	Sì	Sì	Sì	Sì	Sì	Sì	Sì	Sì	Sì	Sì
Tartaro			Sì	Sì	Sì	Sì	Sì	Sì	Sì	Sì	Sì	Sì	Sì	Sì	Sì	Sì
Ascessi parodontali																

## PRESSOCERAMICA

- 1 mm su 13 23;
- morso aperto su 11 12 21 22;
- morso inverso su 25 e 26;
- morso in testa su 15 e 16.
- Curva di Spee:
  - corretta a destra e a sinistra.
- Curva di Wilson:
  - corretta a destra e a sinistra.
- Precontatti in relazione centrica:
  - nessuno.
- Movimento di lateralità destra:
  - sostenuto da 13 43; presenza di interferenze lavoranti e bilancianti.
- Movimento di lateralità sinistra:
  - sostenuto da 23 33; presenza di interferenze lavoranti e bilancianti.
- I ridotti overbite ed overjet dei canini (Fig. 1) comportano un forte componente orizzontale delle lateralità non consentendo quindi la disclusione dei settori posteriori.
- Movimento di protrusione iniziale e finale:
  - impossibile per la completa assenza di contatto tra gli incisivi superiori ed inferiori; presenza di interferenze bilancianti.
- Analisi delle protesi fisse: da 24 a 26 le superfici occlusali sono eccessivamente ridotte ed i profili emergenti vestibolari sono sottocontornati per l'usura delle faccette vestibolari in resina.
- All'arcata inferiore è presente una protesi fissa incongrua i cui problemi maggiori sono i seguenti:
  - chiusura marginale scorretta;
  - due elementi in estensione distale su 45 46 e presenza di ultimo pilastro al quarto quadrante devitalizzato e ricostruito con perno moncone;
  - da 34 a 44 aree di contatto è estremamente estese con assoluta impossibilità ad eseguire il filaggio;
  - anatomia occlusale scorretta con superfici estremamente ridotte;
  - dimensioni dentali innaturali.

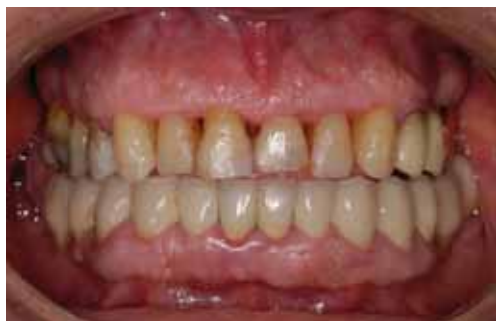

Fig. 1 Situazione iniziale.

## PRESSOCERAMICA

**Piano di trattamento** È stato elaborato un piano di trattamento ideale che si prefigge lo scopo di migliorare lo stato di salute parodontale, la funzione e l'estetica mediante i seguenti passaggi:

- ceratura diagnostica con l'obiettivo di correggere overbite e overjet e recuperare la guida frontale;
- correggere il morso in testa al lato di destra ed il morso inverso al lato di sinistra;
- alloggiamento di 24 corone provvisorie confezionate ad immagine della ceratura diagnostica;
- chirurgia parodontale resettiva al secondo, quarto e quinto sestante;
- alloggiamento di impianti in sede in 45 46.

In considerazione della spesa e soprattutto del fatto che a breve dovrà essere rifatta, il paziente chiede una soluzione che consenta di intervenire solo all'arcata superiore con l'intenzione di procrastinare nel tempo le terapie all'arcata inferiore. L'assenza di interferenze in relazione centrica, la dimensione verticale di occlusione corretta<sup>4</sup> ed il consenso ad effettuare odontoplastica inferiore, consentono di poter formulare un piano di trattamento di compromesso che permetta di risolvere le problematiche all'arcata superiore facendo solo terapia parodontale di supporto all'arcata inferiore. Viene realizzato un nuovo piano di trattamento sulla base delle nuove esigenze che si prefigge lo scopo di migliorare lo stato di salute parodontale, la funzione e l'estetica mediante i seguenti passaggi:

- correzione di overbite e overjet per recuperare la guida frontale mediante provvisori frutto della ceratura diagnostica;
- chirurgia parodontale resettiva da 14 a 24<sup>1</sup>;
- realizzazione di corone in metallo ceramica da 14 a 26.

Viene pertanto programmata la sequenza del piano di trattamento:

- *Prima fase* con preparazione iniziale, realizzazione di una ceratura diagnostica al solo gruppo frontale superiore e previsualizzazione di funzione ed estetica mediante mock-up pre limatura, trattamento endodontico e ricostruzione del 14<sup>8</sup>.
- *Seconda fase* con preparazione dei pilastri protesici da 14 a 23, ribasatura di un provvisorio frutto della ceratura diagnostica e della verifica del mock-up, terapia parodontale resettiva da 14 a 24 per correggere i danni causati dalla malattia parodontale.
- *Terza fase* con preparazione e ribasatura del ponte 24 25 26, attesa di 9 mesi per la maturazione dei tessuti molli, preparazione dei pilastri protesici al nuovo livello dei tessuti molli e ribasatura dei provvisori per guidare la maturazione delle papille interdentali.
- *Quarta fase* con realizzazione delle protesi definitive superiore, realizzazione di un night guard, rilevamento record post trattamento ed inserimento in un programma di igiene professionale.

**Descrizione nel dettaglio delle fasi operative** Dopo la terapia causale iniziale e le istruzioni all'igiene orale domiciliare viene eseguito un montaggio in articolatore dei modelli in gesso e si esegue una ceratura diagnostica del solo gruppo frontale con i seguenti obiettivi (Figg. 2, 3)

- Prima fase*
- Allungare la corona clinica e modificare l'inclinazione degli incisivi in modo da scavalcare gli inferiori e per ricreare, seppur minimo, un overbite ed un overjet compatibili con gli svincoli posteriori<sup>5</sup>;

## PRESSOCERAMICA

- allungare la corona clinica dei canini per guadagnare gli svincoli posteriori e migliorare il contatto in relazione centrica. Leggera modifica mediante coronoplastica sulle ceramiche inferiori per mantenere una forte componente orizzontale nei movimenti escursivi; questo per non inserire degli stimoli patologici in un paziente già bruxista. Viene creata una centrica lunga per consentire una modesta libertà mandibolare (rivedere Dawson).

I denti dovranno avere la seguente larghezza:

13	-	8 mm
12	-	10 mm
11	-	
21	-	
22	-	
23	-	10 mm

Le misure non perfettamente simmetriche sono dovute al disallineamento dei margini gengivali. Viene pertanto duplicata la ceratura diagnostica (Fig. 4) con un modello in gesso. Su questo modello viene termostampata una mascherina trasparente (Fig. 5) che servirà per la realizzazione di un mock-up diretto (Fig. 6). La mascherina viene provata in bocca e ritoccata nei punti di interferenza con le mucose. Gli elementi frontale superiore vengono isolati con vaselina in pasta ed i sottosquadri relativi allo splintaggio dell'11 vengono colmati con cera azzurrina morbidissima (Zingardi, Industria Zingardi, Novi Ligure, AL). La mascherina viene riempita di resina (Coldpak, The Motloyd Company, Chicago, Ill, USA) e posizionata sugli elementi non preparati; vengono rimossi gli eccessi e si attende l'indurimento del materiale. Una volta rimossa la mascherina dal cavo orale, la resina viene rifinita come un provvisorio e posizionata sugli elementi sfruttando come ancoraggio gli spazi interprossimali. Viene valutata l'estetica sia come sostegno delle labbra, sia durante la dinamica del sorriso (Fig. 7). Viene valutata la fonazione soprattutto in relazione al fonema 'F'. Accettati per validi i parametri susposti viene consegnata paziente che è istruito nelle manovre per l'inserimento ed il disinserimento della stessa. Si ritiene che, quando possibile, è meglio che il paziente non faccia le proprie considerazioni di carattere estetico in un ambiente a lui familiare attingendo i giudizi da amici e parenti. Diventa pertanto indispensabile avere il mock-up a domicilio. Ritornato in studio dopo una settimana, soddisfatto delle migliorie apportate ci da il consenso ad avviare il piano di trattamento con le modifiche appena testate.

Il collega specialista in endodonzia ritratta di 14 e vista la grave distruzione cariosa ricostruisce provvisoriamente il moncone in resina composita e due perni endocanalari in fibra di carbonio.

Viene data indicazione al laboratorio di realizzare un provvisorio in resina acrilica da 14 a 23 secondo la ceratura diagnostica (Fig. 8): viene inoltre realizzata sia una mascherina trasparente (Fig. 9) per guidare la preparazione dei pilastri in base alle esigenze di spazio della ceratura, sia una mascherina in silicone per consentire il corretto posizionamento del provvisorio.

In un'unica seduta vengono realizzate delle preparazioni protesiche a chamfert profondo su tutti gli elementi da 14 a 23. Mediante la mascherina trasparente preformata sulla ceratura

### Seconda fase

# CASE REPORT

## PRESSOCERAMICA

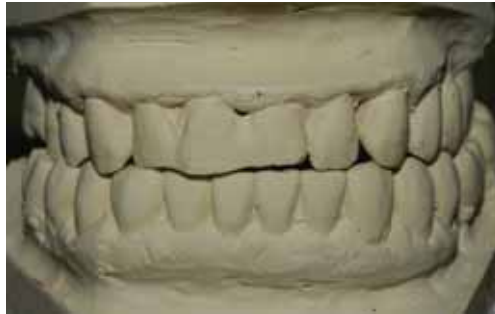

Fig. 2 Modelli studio montati in articolatore.

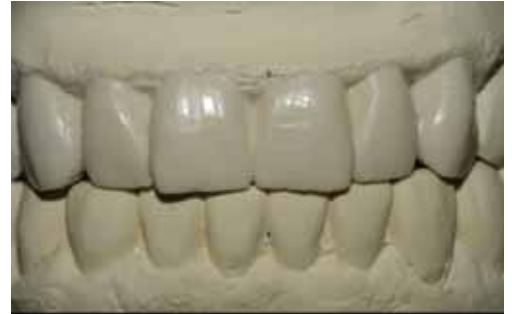

Fig. 3 Ceratura diagnostica da 13 a 23 seguendo le prime indicazioni cliniche.

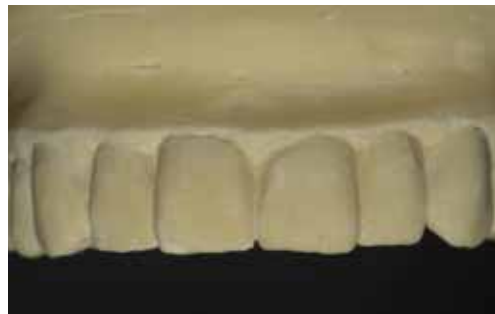

Fig. 4 Duplicazione della ceratura in gesso.

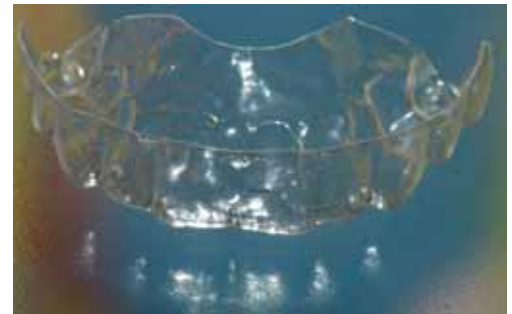


Fig. 5 Mascherina termostampata utilizzata per il mock-up.

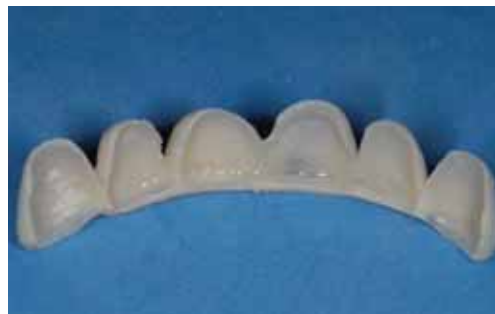

Fig. 6 Mock-up diretto.

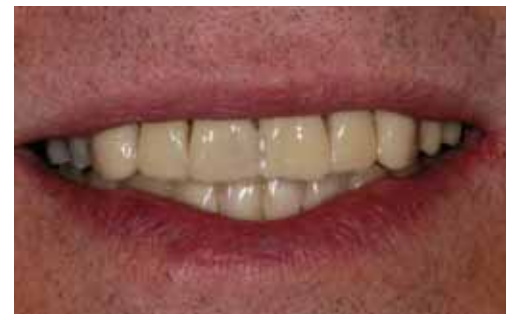

Fig. 7 Mock-up in situ.

diagnostica vengono controllate la profondità delle preparazioni e la lunghezza dei pilastri. Vengono provati i provvisori e verificata la loro posizione mediante la mascherina in silicone; quindi ribasati in maniera diretta con resina (Coldpack) (Fig. 10). Vengono rifiniti i provvisori ed una volta cementati vengono impartite le istruzioni all'igiene domiciliare con filo, scovolino e spazzolino. Si verifica la stabilità della relazione centrica e l'assenza di interferenze funzionali subito dopo la consegna dei provvisori, ad una settimana e ad un mese. Si ottiene un'occlusione con contatti puntiformi in relazione centrica.

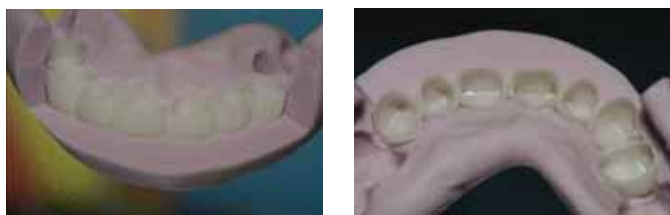


## PRESSOCERAMICA

In fase di preparazione per l'intervento di chirurgia parodontale si rimuovono i provvisori e si verifica la mobilità dei singoli pilastri: l'11 ha riacquisito completamente la sua stabilità. Non è presente mobilità su nessun pilastro. Viene realizzato l'intervento da 14 a 23: vestibolarmente si pratica un lembo a spessore parziale e palatalmente un lembo palatino assottigliato, previa rimozione delle rughe palatali più grosse.

Dopo l'incisione e la riflessione del lembo viene rimosso il lembo secondario ed il tessuto di granulazione; si puliscono le radici eliminando qualunque residuo di tartaro e si espongono i difetti. Questi verranno corretti mediante la creazione di rampe palatali. Vengono uniformati i livelli dei picchi ossei interprossimali in base alla linea bipupillare (Fig. 11). Una volta terminata questa operazione si è notato che il grosso difetto angolare mesiale all'11 si è notevolmente ridotto, residuando una modesta componente a 3 pareti. Si

Terza fase



Figg. 8 (a sinistra) Il provvisorio viene sgusciato fino ad ottenere uno strato sottilissimo di resina, questo per non interferire con i monconi preparati e con le papille interprossimali. Viene consegnato su una mascherina di riposizione in silicone. La finestratura vestibolare serve al clinico per poter vedere la corretta collocazione e permettere alla resina in eccesso di fuoriuscire durante la ribasatura.



Fig. 9 (in alto) Una seconda mascherina trasparente permetterà in fase clinica di controllare meglio la preparazione dei pilastri.

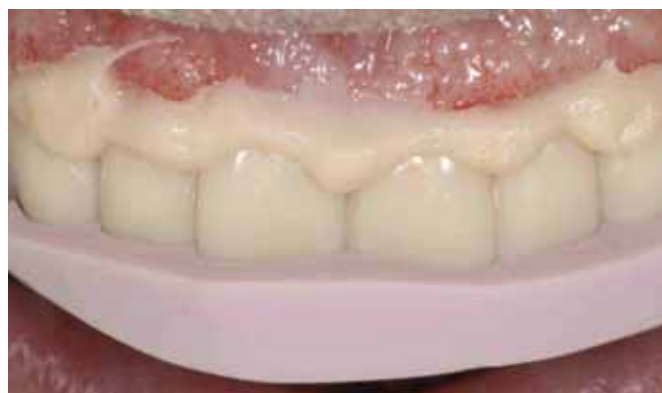

Fig. 10 (a destra) Ribasatura dei provvisori mediante coldpak.

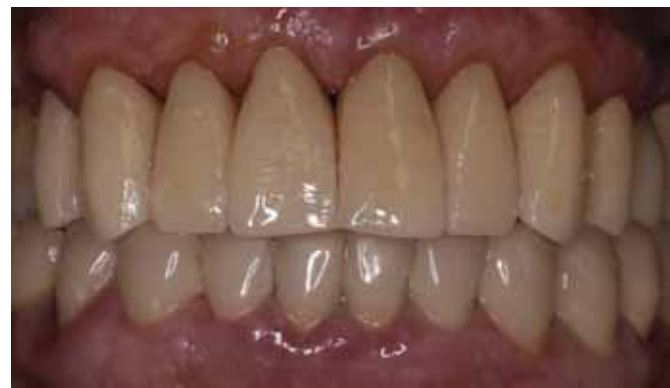

Fig. 11 Situazione generale dopo la completa maturazione dei tessuti molli e la correzione definitiva delle preparazioni.

## PRESSOCERAMICA

decide pertanto che il dente può essere mantenuto in considerazione di due concetti fondamentali:

- prognosi favorevole del difetto osseo residuo;
- assenza di mobilità.

Mediante odontoplastica si correggono le ampiezze degli spazi interprossimali.

Si correggono le parabole vestibolari e palatali per ricreare la festonatura che rispetti i naturali livelli dei singoli denti e si creano gli zenit dei denti<sup>12</sup>.

Vengono suturati i lembi mediante punti a materassaio verticale e sutura continua.

Solo a questo punto dell'intervento viene eseguita la frenulectomia vestibolare.

Si cementano i provvisori e si posiziona l'impacco parodontale vestibolare e palatale.

Dopo 10 giorni si levano le suture e si posiziona un secondo impacco per altri 10 giorni: per tutta la durata dell'impacco il paziente viene istruito a fare sciacqui con clorexidina 0,12%.

Dopo 20 giorni vengono eseguiti settimanalmente dei controlli di igiene professionale per controllare la guarigione della ferita.

Vista la ridotta sensibilità dentinale ed il buon controllo domiciliare, l'igiene viene spostata a 15 giorni e poi una volta al mese.

Viene bandito l'uso dello scovolino interprossimale da ora in avanti.

Dopo 6 mesi dall'intervento viene confezionato un provvisorio in resina da 24 a 26. Si rimuove il vecchio ponte, si preparano i pilastri a spalla arrotondata: sul 26 a livello iuxtamarginale, mentre sul 24, essendo una zona vicina all'intervento extramarginale. I tessuti molli della sella edentula del 25 vengono preparati per un ovate pontic. Vengono provati i provvisori e verificata la loro posizione ribasati in maniera diretta con resina (Coldpack). Vengono rifiniti i provvisori ed una volta cementati vengono impartite le istruzioni all'igiene domiciliare con filo e spazzolino. Si verifica la stabilità della relazione centrica e l'assenza di interferenze funzionali.

Passati 9 mesi dalla chirurgia parodontale e verificata la stabilità dei tessuti marginali, si procede alla realizzazione delle preparazioni definitive da 14 a 24<sup>2</sup>. In previsione di realizzare corone singole in metallo ceramica con chiusura in ceramica a 360° (Collar Less), si procede a posizionare il piano di spalla a livello iuxtamarginale, non avendo la necessità di nascondere nessun margine protesico. Solo a livello interprossimale si sono portati i piani di spalla 1 mm submarginale per consentire di poter modificare la forma del tessuto molle della papilla mediante modifiche al profilo emergente interprossimale. I provvisori vengono ribasati in maniera diretta con resina (Coldpack). Vengono rifiniti ed una volta cementati vengono impartite le istruzioni all'igiene domiciliare con filo; questo perchè si è reso il profilo emergente interprossimale più accentuato rispetto a quello radicolare per ridurre l'ampiezza degli spazi interprossimali conseguenza della chirurgia parodontale<sup>7</sup>.

Il 14 viene ricostruito in maniera definitiva: si rimuove il composito ed i perni endocanalari e si realizza un perno moncone in oro. Una volta cementato viene rifinita la preparazione e ribasato il provvisorio.

Il 12 viene trattato endodonticamente e ricostruito con composito HFO A1 e perno endocanalare in composito rinforzato con fibre di vetro (FRC Postec, Ivoclar Vivadent®) in quanto non più vitale ai controlli.

## PRESSOCERAMICA

Da un punto di vista funzionale il recupero di overbite ed overjet non ha influito negativamente sulla fonazione e sulla funzionalità muscolare. Anzi, l'assenza di interferenze durante le escursioni ha ridotto notevolmente il fenomeno del bruxismo.

### Quarta fase

La ridotta mobilità dentale è stato l'elemento chiave per portare alla progettazione di corone singole in modo da consentire:

- più facile igiene domiciliare;
- migliore prognosi globale a fronte di problemi futuri;
- maggiore risparmio di sostanza dentale per l'inutilità di ottenere il parallelismo dei pilastri protesici;
- migliore estetica.

Da un punto di vista estetico, la linea del sorriso bassa non evidenzia la maggiore lunghezza dentale. Anzi, la disponibilità del paziente a ricreare un aspetto il più naturale possibile, offre la possibilità di ricorrere a tutti i trucchi per mascherare la maggiore lunghezza dentale.

Avendo ottenuto una condizione di occlusione centrica verrà mantenuto lo schema occlusale del provvisorio. Il provvisorio funzionalizzato corrisponde al progetto della ceratura diagnostica<sup>11</sup>. Il provvisorio funzionalizzato sarà pertanto la guida per la costruzione del definitivo.

Vengono pertanto rilevati i record per replicare la condizione dei provvisori funzionalizzati:

- arco faciale sui provvisori, cere di centrica e di protrusione<sup>3</sup>;
- impronte in alginato all'arcata superiore con i provvisori in situ ed all'arcata inferiore.

Una volta analizzate sia la situazione fotografica sia la dinamica dei modelli su articolatore semi individuale Artex Type (SL Amann Girrbach GmbH®), vengono formulate le indicazioni per la ceratura diagnostica finale i cui obiettivi sono i seguenti:

- migliorare la funzione della guida canina in lateralità e incisiva in protrusione;
- ottimizzare i contatti in OC sui singoli denti prevedendo la realizzazione di corone singole;
- ottimizzare le dimensioni del piano occlusale prevedendo la realizzazione di corone singole;
- creare una nuova morfologia vestibolare esasperando la giunzione amelocementizia per ridurre l'effetto ottico di dente lungo<sup>10</sup>.

Le misure finali dei denti sono le seguenti:

	Corona clinica		Corona anatomica
13	13 mm	–	11 mm
12	12,5 mm	–	9,5 mm
11	14 mm	–	10 mm
21	14 mm	–	10 mm
22	12,5 mm	–	9,5 mm
23	13 mm	–	11 mm

La ceratura viene duplicata in gesso.

La seduta successiva prima di rimuovere i provvisori viene misurata con un compas-

## PRESSOCERAMICA

so la distanza esistente tra i margini liberi gengivali delle due coppie di canini per poter replicare la stessa dimensione verticale in fase di rilevamento della cera di relazione centrica. Una volta rimossi i provvisori e pulite le preparazioni vengono posizionati i fili retrattori Ultradent®; il primo filo non imbibito di diametro #000 e sopra il secondo filo impregnato di Hemodent® di diametro #00.

Come materiale da impronta si è utilizzato l'impregum 3M Espe® miscelato con il Pentamix con la tecnica monofase con regular body e portaimpronta individuale (Figg. 12, 13). Viene rilevata per sicurezza una seconda impronta subito dopo avere rimosso dal cavo orale la prima senza rimettere nuovamente il secondo filo retrattore.

Viene rilevata una prima cera di relazione centrica alla esatta dimensione verticale dei provvisori tra le preparazioni superiori l'arcata inferiore.


La cera utilizzata è la Moyco® Beauty Pink Extra Hard. Viene rilevato un arco facciale con cera (Tenatex Kem-Dent) (Figg. 14, 15).

Fig. 12 Impronta di precisione in polietero.

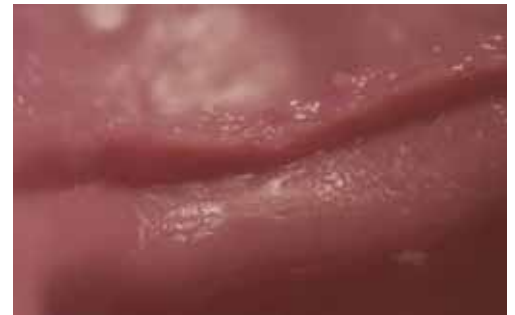
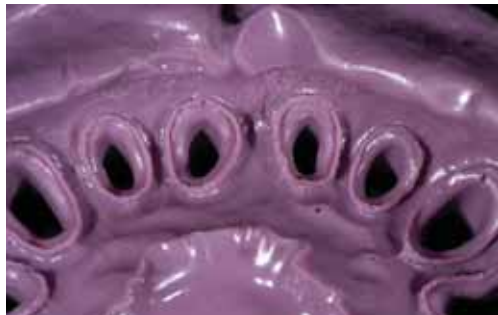
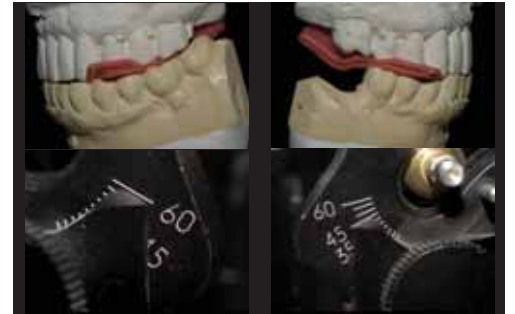Fig. 13 Particolare dell'impronta.

Fig. 14 Modello MASTER montato in articolatore.



Figg. 15 Con le cere prese, rilevate sul provvisorio funzionalizzato regoliamo il tragitto condilare.

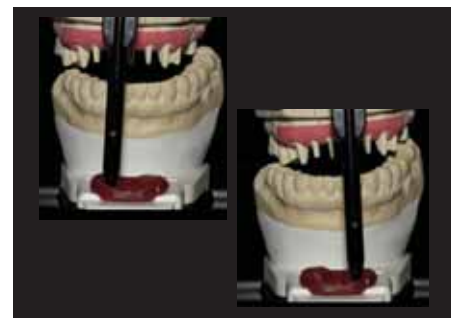
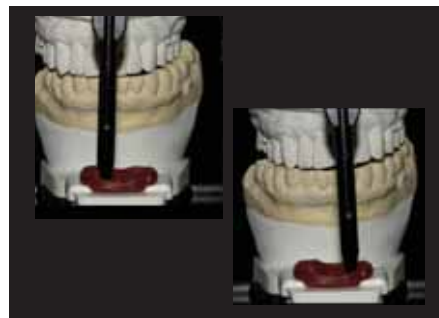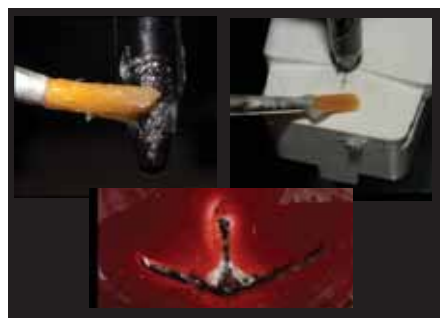


Fig. 16 Simulando sull'articolatore le lateralità con resina (Pikuolast, Bredent, Bolzano) fissiamo le guide canine.

Fig. 17 Lateralità del provvisorio funzionalizzato.

Fig. 18 Modello master su articolatore con guide derivate dal provvisorio funzionalizzato.

## PRESSOCERAMICA

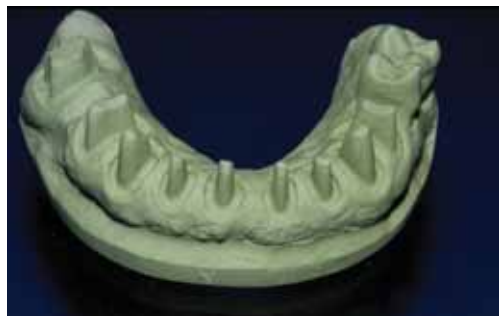

Fig. 19 Modello master duplicato.

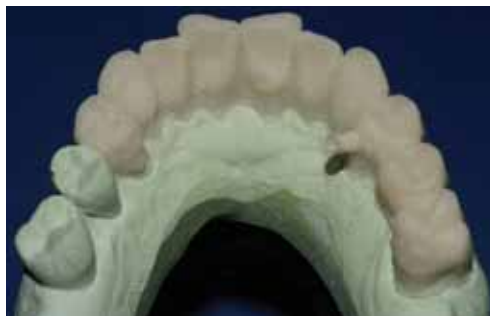

Fig. 20 Mock-up indiretto eseguito sulla modellazione definitiva.

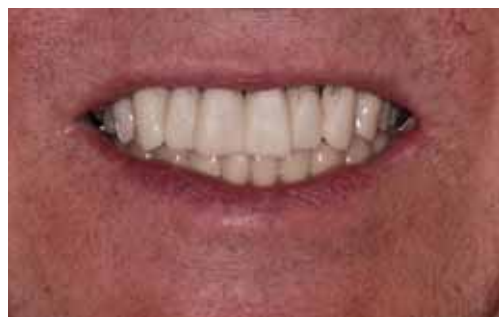

Fig. 21 Prova del mock-up indiretto nel cavo orale.

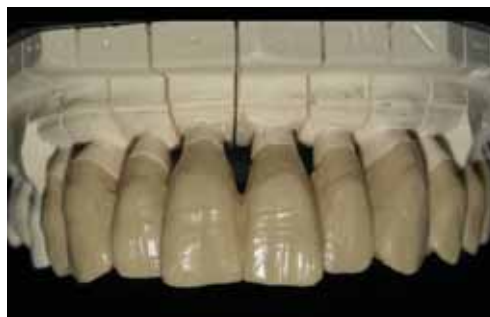

Fig. 22 Modellazione definitiva; la stessa servirà per il mock-up, per il cut-back e per la pressata sui metalli.

Questa cera consentirà di intercambiare sull'articolatore (Figg. 16-18) i modelli delle preparazioni e quello del provvisorio funzionalizzato.

Viene quindi realizzato un mock-up indiretto in resina sul duplicato delle preparazioni (Figg. 19, 20) per verificare clinicamente se le modifiche effettuate sono compatibili con estetica e funzione. Così viene fatto. Si apportano piccole correzioni a matita sui livelli delle giunzioni amelocementizie. Si rileva un piccolo filmato della dinamica del sorriso e della pronuncia (Fig. 21). Eseguiamo una mascherina sulla modellazione dell'ultimo mock-up diagnostico e replichiamo sul modello master le forme volute; questo ci servirà per il successivo cut-back (Fig. 22).

Riportate le correzioni sulla ceratura si procede con la realizzazione dei metalli (Figg. 23, 24). Si verifica la corrispondenza tra l'articolatore ed il cavo orale con i metalli ricoperti nella metà occlusale con una colata in resina (Figg. 25, 26).

Si rileva il colore con la tecnica dello Spectroshade (MHT CH) alle ceramiche dell'arcata inferiore e mediante delle previsualizzazioni si decide con il paziente quali cromia e valore adottare per l'arcata superiore.

Dovendo fare delle metallo ceramiche con chiusura in ceramica a 360° optiamo per la C.P.M. (Ceramica Pressata su Metallo). Con questa tecnica innovativa abbiamo la pos-



# CASE REPORT

## PRESSOCERAMICA

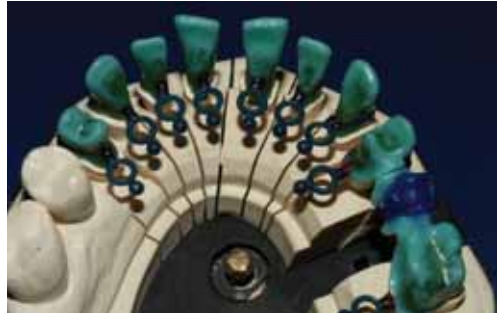


Fig. 23 Modellazione delle strutture.




Fig. 24 Strutture metalliche fuse e calzate su modello.

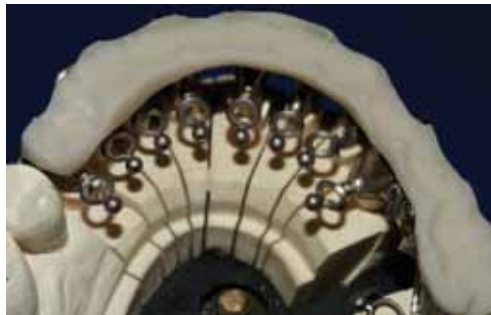

Fig. 25 Gig in resina di verifica dei metalli.

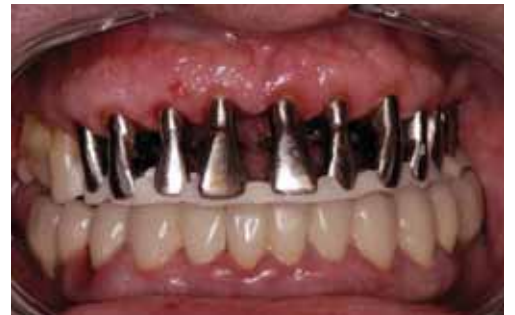

Fig. 26 Prova nel cavo orale dei metalli e verifica con gig.

sibilità di controllare la precisione della chiusura marginale, replicando, mediante una vera e propria fusione, la nostra modellazione. Rispetto alla tecnica tradizionale, con cera e ceramica, questa ci permette di risparmiare tempo aumentando la precisione.

Utilizziamo una ceramica a basso punto di fusione la (Performance Press, Nobil Metal S.p.A., Villafranca d'Asti) e utilizziamo un forno apposito (Lectrapress, Nobil Metal S.p.A., Villafranca d'Asti).

Nel modello master abbiamo replicato i tessuti molli con polietere (Permadyne Espe) questo per poter controllare l'aumento dei profili emergenti prossimali (Fig. 27).

La tecnica è semplice. Una volta fuso, rifinito e opacizzato (Fig. 28), la struttura metallica nelle mascherine dell'ultimo mock up coliamo delle cere da modellazione affinché si replichi la forma voluta (Fig. 29). A questo punto spiniamo e mettiamo in rivestimento (Proper-Vest Fast N.F., Nobil Metal S.p.A., Villafranca d'Asti).

Tempo indurimento rivestimento 20-25 minuti.

Tempo iniziale forno preriscaldato 600° C.

Tempo finale 850° C.

Salita 14° C al minuto.

Attesa a temperatura 50 minuti.

## PRESSOCERAMICA

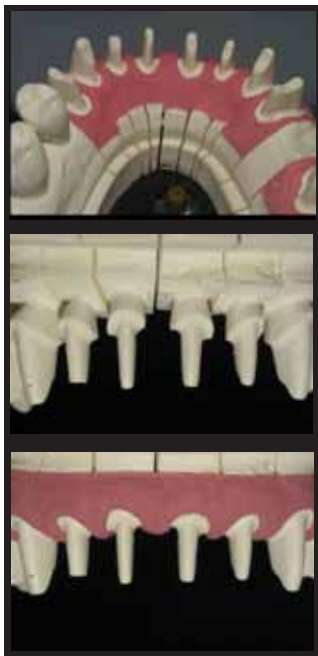


Fig. 27 Replica ei tessuti molli sul modello master.

Fig. 28 Dopo la rifinitura e ossidazione si applica l'opaco. Nella tecnica delle CPM l'opaco ricopre un ruolo importante. Un passaggio errato di applicazione asciugatura e cottura può portare dei problemi tipo bolle o crepe nella ceramica.

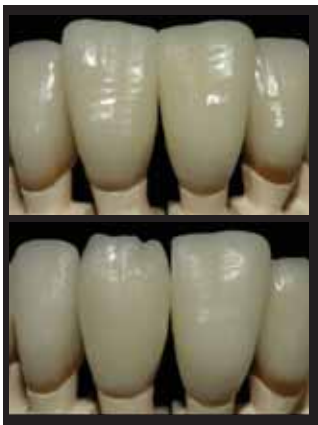
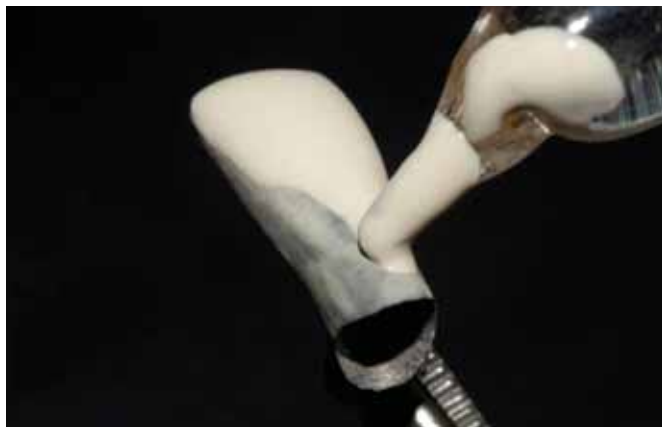
Fig. 29 Con le mascherine della ceratura coliamo la cera sulle strutture opacizzate e scartiamo la zona incisale per fare spazio agli smalti durante la stratificazione.



Fig. 30 Ceramiche pressate e smuffolatura.

A ciclo avvenuto si trasferisce il cilindro nel forno per pressata (Lectapress). La cialda sarà del colore della dentina scelta (Tecnica Spectroshade MHT). Terminata la pressata aspettiamo che il cilindro si raffreddi e passiamo alla fase della smuffolatura (Fig. 30). Tutti i passaggi non si differenziano dagli stessi usati per una normale fusione a cera persa.

## PRESSOCERAMICA

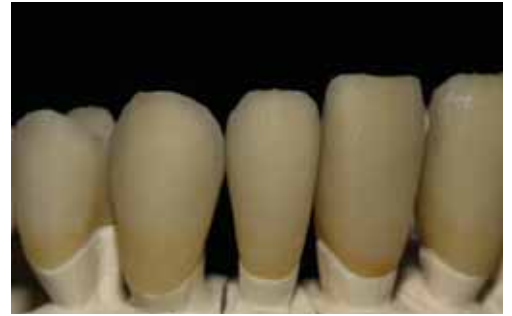
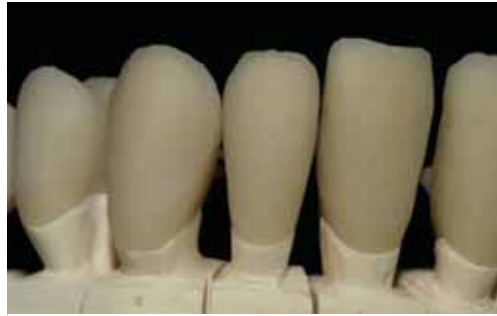
Fig. 31, 32 Dove è necessario creare l'illusione della finta radice e di profondità incisale si usano supercolori cotti in forno.

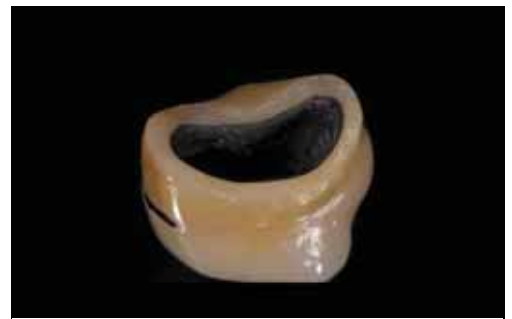
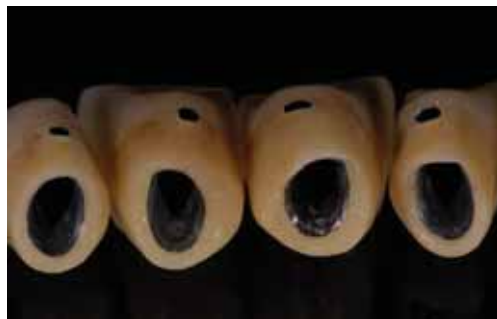
Fig. 33 Per chiudere gli spazi interprossimali viene richiesto dal clinico di aumentare in senso orizzontale il profilo emergente. Questo per ridurre i triangoli neri tra un dente e l'altro.

Fig. 34 Particolare del profilo emergente.

Otteniamo così le nostre ceramiche, calziamo sul modello master in questo caso decidiamo di stratificare per dare un aspetto più naturale al manufatto. Non potendo stratificare la prima parte di dentina, decidiamo di applicare gli internal stain per creare un po' di effetti. Cuociamo e iniziamo la nostra stratificazione (Figg. 31-32).

Vengono quindi realizzate e provate le ceramiche grezze. Si verificano i punti di contatto occlusali ed interprossimali con carta da articolazione doppio strato (AccuFilm II® Parkell) da 1/1500 di pollice. Si verifica l'assenza di fremito e di interferenze.

Nonostante le indicazioni ad aumentare in senso corono apicale la superficie di contatto interprossimale, le papille non colmavano gli spazi. Viene pertanto richiesto di aumentare il profilo emergente interprossimale da 13 a 23 (Figg. 33, 34).

Verificata la completa chiusura degli spazi interprossimali (Figg. 35-39), si è proceduto alla cementazione definitiva. Le superfici sono state preparate come segue:

- i pilastri sono puliti con Prophy Jet per rimuovere al massimo i residui di cemento provvisorio e liquidi dei fili da retrazione; viene applicato il condizionante dentinale del cemento vetroionomero (Fuji Plus Capsule);



## PRESSOCERAMICA

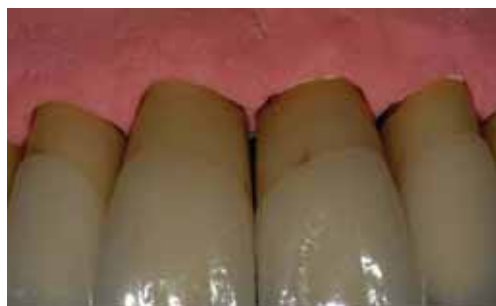

Fig. 35 La gengiva rosa asportabile conferisce un aspetto più naturale e permette di controllare meglio il risultato finale.

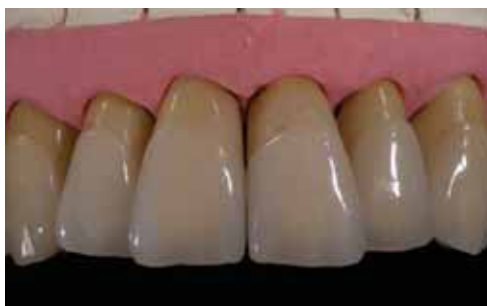

Fig. 36 Visione frontale del lavoro su modello.

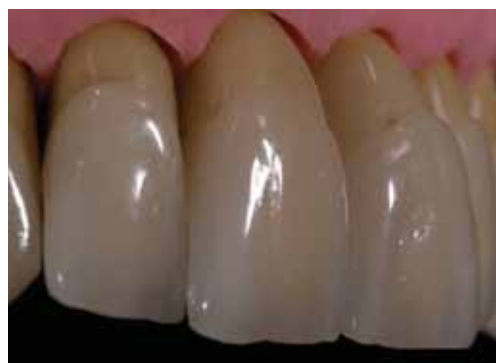

Fig. 37 La visione laterale ci permette di controllare la chiusura degli spazi.

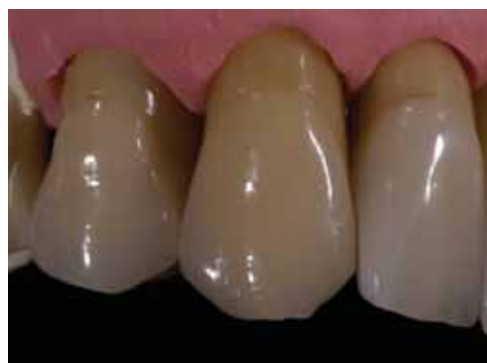
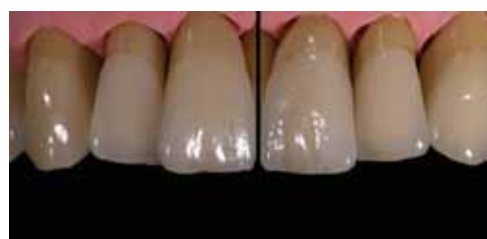
Fig. 38 Anche nelle zone più posteriori viene posta attenzione sull'estetica e vengono applicati gli stessi passaggi del gruppo anteriore.

Fig. 39.



- le superfici interne delle corone vengono sabbiate con polvere di silice a 50  $\mu\text{m}$  per rimuovere sia eventuali residui di ceramica, sia contaminanti di laboratorio; prima viene cementato il ponte 24-26 e la corona sul 14; poi le corone singole a coppie partendo dalle più distali fino a 11 e 21.

Ogni volta venivano rimossi gli eccessi di cemento mediante scaler, coppetta in gomma e pasta da profilassi e filo interdentale (Figg. 40-44).

Il giorno dopo, verificati i contatti occlusali statici e dinamici si sono rilevati i record per la realizzazione del night guard superiore:

- impronte in alginato delle due arcate;

# CASE REPORT

## PRESSOCERAMICA

- arco facciale;
- cera di RC con aumento della DV di circa 2 mm a livello di 13 - 43 che poi saranno lo spessore della placca;

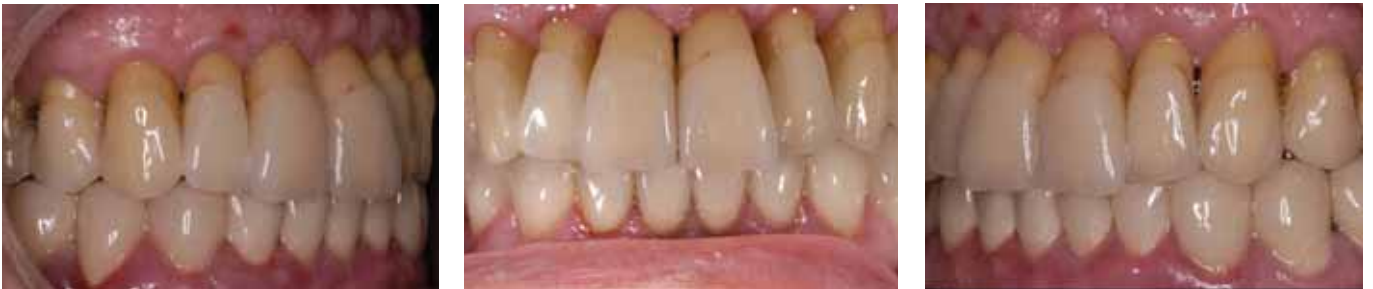Le indicazioni che vengono impartite al laboratorio sono di:

- mantenere invariata la DV della cera fornita;
- accentuare la lunghezza delle guide frontali per avere una maggiore verticalità nelle escursioni;
- non avere nessuna frizione interna poiché in presenza di corone singole potrebbe esistere in uno spostamento dentale;
- inserire ganci a pallina tra 14-15 e tra 24-25.

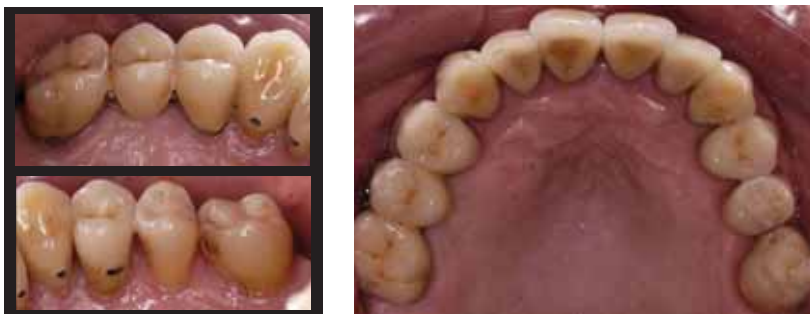Dopo 7 giorni viene consegnato il night guard superiore; vengono verificati i contatti statici e dinamici e soprattutto la stabilità della placca durante le escursioni. Vengono consegnate scritte le istruzioni per il mantenimento della placca (Figg. 45, 46).

si rilevano i record di fine trattamento:

- status radiografico;



Figg. 40-42 Visione frontale e laterali del lavoro cementato.



Figg. 43, 44 Visione palatale e oclusale.

## PRESSOCERAMICA

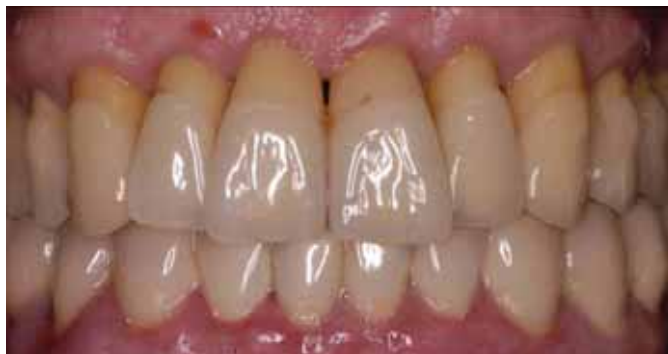

Fig. 45 Visione globale del lavoro.

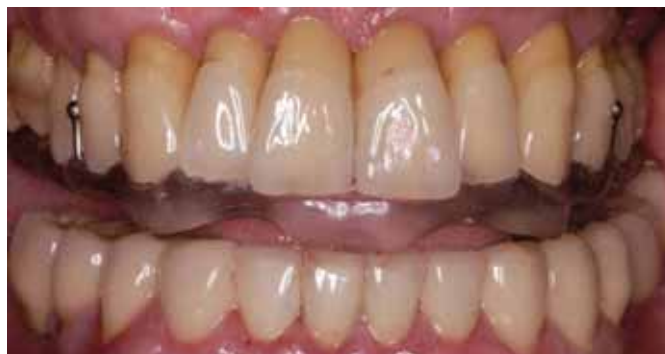

Fig. 46 Night guard in situ.

- impronte in gesso;
- sondaggi parodontali.

Si programmano controlli di igiene professionale ogni 3 mesi ed ogni 6 mesi controlli occlusali sugli elementi. Il paziente viene inserito in un programma di igiene professionale molto serrato in considerazione sia dell'entità dei lavori eseguiti all'arcata superiore, sia dei problemi di mantenimento all'arcata inferiore. Il primo appuntamento di TPS viene fissato a 3 mesi dall'ultima seduta.

### Mantenimento

L'acquisizione meticolosa di tutte le informazioni possibili riguardanti lo stato clinico, sia staticamente, sia dinamicamente, permette di formulare una diagnosi precisa e di conoscere con sicurezza quali possono essere i limiti per modifiche di carattere estetico.

La programmazione dettagliata del piano di trattamento e la continua verifica clinica di quanto progettato in laboratorio sono la chiave del successo per una riabilitazione che appaia la più naturale possibile. L'acquisizione del concetto che estetica in protesi non è altro che integrazione di un manufatto in un contesto di tessuti sani, è il presupposto fondamentale per programmare la riabilitazione di elementi del gruppo frontale. Non bisogna dimenticare però che il cavo orale è delimitato dalle labbra e dalle guance e che solo la loro dinamica possono valorizzare o svilire il nostro lavoro.

Ovviamente tutte le volte in cui è necessario ricorrere a delle tecniche di chirurgia parodontale si presenterà un allungamento di corona clinica che sarà direttamente proporzionale alla gravità della malattia stessa. Questo allungamento di corona clinica comporterà sempre una dimensione maggiore di quello naturalmente presente in natura; è pertanto necessario ricorrere a delle tecniche che consentano di distinguere nettamente quella che è la corona anatomica rivestita di smalto dalla restante parte di cemento radicolare. Solo così si potrà ricreare la normale lunghezza di corona anatomica che quando esposta dal sorriso offrirà una impressione di naturalezza. Il problema però della lunghezza della corona clinica e non può essere risolto se non rispettando accuratamente quelle che sono le misure mesiodistali dei den-

### Conclusioni

## PRESSOCERAMICA

ti e la proporzione tra larghezza e altezza della corona anatomica. Questo comporta spesso la necessità di creare i piccoli affollamenti dentari per ricreare una simmetria radiante che è condizio sine qua non per una armonia del sorriso. È altresì importante impadronirsi del know how sia di tecniche collaudate da un supporto di letteratura pluridecennale, sia di tecniche nuove che possono aiutarci nel semplificare le pratiche di studio e laboratorio. Non ultimo come importanza è l'uso di tecniche, tipo la CMP ceramica pressofusa sul metallo, che unendo i vantaggi della resistenza del metallo, permette di avere chiusure in ceramica con la precisione di una fusione piuttosto che della stratificazione.

Indirizzo per la corrispondenza:

Laboratorio Dainese

Via Cravero Enrico, 6 - 16129 Genova

E-mail: dainese@labdainese.it

Dr. Massimiliano Zaccaria

Via Ceccardi 2/2 - 16121 Genova

E-mail: zenere.zaccaria.dentisti@fastwebnet.it

## Bibliografia

1. Pontoriero R, Carnevale G. Surgical crown lengthening: a 12-month clinical wound healing study. *J Periodontol* 2001;7(72):841-8.
2. Tarnow DP, Magner AW, Fletcher P. The effect of the distance from the contact point to the crest of bone on the presence or absence of the interproximal dental papilla. *J Periodontol* 1992;12(63):995-6.
3. Dawson PE. Optimum TMJ condyle position in clinical practice. *Int J Periodontics Restorative Dent* 1985;3(5):10-31.
4. Dawson PE. Determining the determinants of occlusion. *Int J Periodontics Restorative Dent* 1983;6(3):8-21.
5. Dawson PE. Centric relation. *Continuum (NY)* 1980:49-60.
6. Magne P, Gallucci GO, Belser UC. Anatomic crown width/length ratios of unworn and worn maxillary teeth in white subjects. *J Prosthet Dent* 2003;5(89):453-61.
7. Magne P, Magne M, Belser U. The esthetic width in fixed prosthodontics. *J Prosthodont* 1999;2(8):106-18.
8. Magne P, Magne M, Belser U. The diagnostic template: a key element to the comprehensive esthetic treatment concept. *Int J Periodontics Restorative Dent* 1996;6(16):560-9.
9. Magne P, Magne M, Belser U. Natural and restorative oral esthetics. Part I: Rationale and basic strategies for successful esthetic rehabilitations. *J Esthet Dent* 1993;4(5):161-73.
10. Magne P, Magne M, Belser U. Natural and restorative oral esthetics. Part II: Esthetic treatment modalities. *J Esthet Dent* 1993;6(5):239-46.
11. Fradeani M. Anterior maxillary aesthetics utilizing all-ceramic restorations. *Pract Periodontics Aesthet Dent* 1995;7(7):53-66.
12. Lindhe J, Karring T, Lang NP. *Clinical Periodontology and Implant Dentistry* Fourth Edition. Blackwell Munksgaard, 2003.
13. Trebbi L, di Febo G, Carnevale G. A technique to obtain a precise functional occlusion using porcelain fused to gold. *Int J Periodontics Restorative Dent* 1982;4(2):44-57.
14. Trebbi L, Trebbi V. Importance of provisional synthetic bridges. *Quintessenz*, 1984;8(35):1493-506.
15. Bonfiglioli R. Transferring shape and function from wax up to metal ceramic. *Dent Labor* 1994;3:225-33.

simply beautiful  
**Ceramco**<sup>®</sup>

# L'Estetica Assoluta

**Ceramco**<sup>®</sup>**3**

La ceramica per l'estetica

**Ceramco**<sup>®</sup>**3** *Press*

La ceramica pressata su metallo

**Ceramco**<sup>®</sup>**PFZ**

La ceramica per Zirconia

Importatore

**NOBIL-METAL** s.p.a.

Strada San Rocco 28-32-34  
14018 - Villafranca d'Asti - Italia  
Tel. (0141) 933.811 - Fax (0141) 943840 -  
[www.nobilmetal.it](http://www.nobilmetal.it) e-mail: [info@nobilmetal.it](mailto:info@nobilmetal.it)





Accademia Italiana  
di Odontoiatria Protetica

# MANIFESTAZIONI CULTURALI **AIOP** 2006




PESARO, Centro Congressi Hotel Flaminio  
Via Parigi, 8 - Baia Flaminia

**Sabato 25 Marzo 2006**  
**XV Simposio AIOP Adriatico**

**TRADIZIONE VS INNOVAZIONE:  
TECNICHE TRADIZIONALI E TECNICHE CAD-CAM**

Odt. Roberto Bonfiglioli, Odt. Marco Cossu, Dott. Stefano Gracis,  
Dott. Dan Kraus, Dott. Pasquale Iudica, Odt. Gianpietro Stefanini



FIRENZE, Auditorium, Palazzo dei Congressi  
Piazza Adua, 1

**Sabato 16 Settembre 2006**  
**XIV Simposio AIOP Tirreno**

**PILASTRI NATURALI E PILASTRI  
IMPLANTARI: CRITERI DI VALUTAZIONE**

Odt. Walter Bolognesi, Dott. Matteo Capelli, Odt. Luca Dondi,  
Dott. Paolo Mareschi, Dott. Maurizio Zilli



BOLOGNA, Palazzo della Cultura e dei Congressi  
Piazza della Costituzione, 4 (valido per tutti gli eventi)

**23 Novembre 2006** (ore 9.00 - 11.00)  
**Sessione speciale  
precongressuale**

**WORKSHOP AZIENDE GOLD SPONSOR**

**23 Novembre 2006** (ore 11.00 - 18.00)  
**Corso di aggiornamento  
precongressuale**

**IL PIANO DI TRATTAMENTO  
IN IMPLANTOPROTESI**

Dott. Urs Belser

**24-25 Novembre 2006**  
**XXV CONGRESSO  
INTERNAZIONALE AIOP**

**LA COSTRUZIONE IMPLANTOPROTESICA:  
DAL PROGETTO ALLA REALIZZAZIONE**

Odt. Tommaso Abbondanza, Odt. Reginaldo Bartoloni,  
Dott. Urs Belser, Dott. Leonello Biscaro, Dott. Gaetano Cakerni,  
Odt. Roberto Canalis, Dott. Lyndon Cooper, Odt. Eva Forst,  
Dott. German Gallucci, Odt. Walter Geopard, Dott. Ueli Grunder,  
Odt. Ernst Hegenbarth, Dott. Tidu Marikoo, Dott. Franck Renouard,  
Dott. Fabio Smorto, Odt. Massimo Scottin, Dott. Keson Tan,  
Odt. Dominique Vinci, Dott. George Zarb

**Presidente**

Dott. Francesco Schiavelli

**Direttore Sezione Odontotecnica**

Odt. Franco Rossini

**Segreteria Scientifica**

AIOP  
Piazza di Porta Mascarella, 7 - 40126 Bologna  
Tel. 051240722 Fax 0516390946  
www.aiop.com • e-mail: aiop@aiop.com

**Segreteria Organizzativa**

Promo Leader Service  
Via della Mattolina, 17 - 50121 Firenze  
Tel. 055241131 Fax 0552342929  
e-mail: congressi@promoleader.com

**Gold Sponsor**



**Silver Sponsor**

